

## Caso Clínico

**Cierre de comunicación interauricular en un paciente con dextrocardia. Reporte de caso.****Interatrial communication closure in a patient with dextrocardia. Case report.**Tomás Cúneo<sup>1</sup>, Germán Henestrosa<sup>2</sup>, Luciano Citta<sup>3</sup>, Daniel Zanuttini<sup>1</sup>.

1. Departamento de Cardiología Intervencionista, Sanatorio Británico, Rosario, Argentina. 2. Departamento de Cardiología Intervencionista, Fundación Favaloro, Buenos Aires, Argentina. 3. Departamento de Cardiología Clínica, Sanatorio Británico, Rosario, Argentina

## INFORMACIÓN DEL ARTÍCULO

Recibido el 3 de Junio de 2021

Aceptado después de revisión

el 10 de Octubre de 2022

[www.revistafac.org.ar](http://www.revistafac.org.ar)

Los autores declaran no tener conflicto de intereses.

**Palabras clave:**Dextrocardia,  
comunicación interauricular,  
cardiopatía congénita,  
cardiología intervencionista.**Keywords:**Dextrocardia,  
interatrial communication,  
congenital heart disease,  
interventional cardiology.

## RESUMEN

**Introducción:** La dextrocardia es la ubicación anormal del corazón en el tórax donde el eje mayor del mismo se posiciona a la derecha. La Comunicación Interauricular (CIA) es una Cardiopatía Congénita (CC) en la cual se encuentra un defecto en el tabique interauricular, generando una comunicación entre la aurícula derecha e izquierda. Cuando requiere tratamiento, este consiste en su cierre definitivo, el cual puede ser quirúrgico o percutáneo. En la actualidad, la tendencia es que el abordaje de cierre de CIA se realice de manera mínimamente invasiva.**Método:** Reporte de caso de cierre percutáneo de CIA en un paciente con dextrocardia.**Conclusión:** El cierre percutáneo de una CIA es factible y seguro en individuos seleccionados. Este tipo de intervenciones mínimamente invasivas permiten una rápida recuperación del paciente con baja tasa de complicaciones asociadas.**Interatrial communication closure in a patient with dextrocardia. Case report.**

## ABSTRACT

**Introduction:** Dextrocardia is the abnormal presence of the heart in the chest where its major axis is located on the right. Interatrial Communication (ASD) is a Congenital Heart Disease (CHD) in which there is a defect in the interatrial septum, generating a communication between the right and left atria. When it requires treatment, this consists on its definitive closure, which can be surgical or percutaneous. Currently, the trend is that the closure of ASD is performed by a minimally invasive approach.**Method:** Case report of percutaneous interatrial communication closure in a patient with dextrocardia.**Conclusion:** Percutaneous closure of interatrial communication is feasible and safe in selected individuals. This type of minimally invasive intervention allows a rapid recovery of the patient with a low rate of associated complications.**INTRODUCCIÓN**

La dextrocardia es una anomalía congénita que consiste en la presencia anormal del corazón en el tórax, donde el eje mayor del mismo se ubica a la derecha<sup>1</sup>. Tiene una incidencia de 1 en 10.000 nacidos vivos, afectando al 0.5% de adultos con cardiopatía congénita (CC)<sup>2</sup>. Hay varias formas de dextrocardia, cuyo rango va desde la "dextroposición" hasta la dextro-cardia con "imagen en espejo".

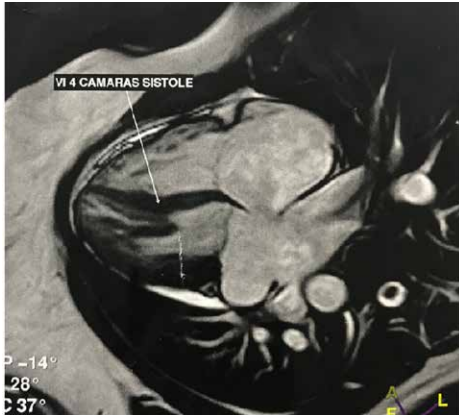La Comunicación Interauricular (CIA) es una CC en la cual se encuentra un defecto en el tabique interauricular, generando una comunicación anormal entre las aurículas derecha e izquierda<sup>3</sup>. Existen varios tipos de CIA (ostium primum, ostium secundum y seno venoso)<sup>4</sup>. En la mayoría de los casos

son cuadros asintomáticos y no requieren tratamiento, pero cuando presentan síntomas es necesario el cierre del defecto.

En la actualidad, el cierre de CIA se realiza de manera percutánea preferentemente. Existe poca evidencia en la bibliografía de pacientes con dextrocardia y CIA tipo ostium secundum a los que se les haya realizado cierre percutáneo del defecto. En este artículo se presenta un caso de cierre de CIA en un paciente con dextrocardia.

**OBJETIVOS**

El objetivo de este trabajo fue presentar un reporte de caso y revisión bibliográfica de cierre percutáneo de CIA en un paciente adulto con dextrocardia.



**FIGURA 1.**  
RMI cardíaca que muestra dextrocardia.

### CASO CLÍNICO

Se presenta una paciente de sexo femenino de 35 años de edad, sin antecedentes cardiovasculares ni medicación previa; sólo antecedente quirúrgico de cesárea. Fue evaluada por el Servicio de Cardiología por Consultorios Externos.

El motivo de consulta fue disnea. En la enfermedad actual se describió una disnea clase funcional (CF) II a III asociada a palpitaciones, sin otra signo sintomatología asociada. Al examen físico se constató desdoblamiento fijo del segundo ruido (R2), acompañado por soplo sistólico pulmonar (3/6).

Se realizaron los siguientes estudios complementarios:

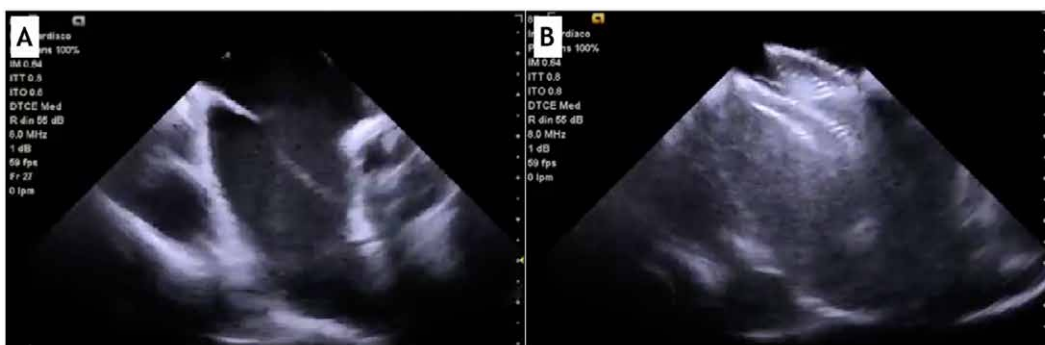- Electrocardiograma (ECG): se informó un ritmo sinusal (RS), FC 68 lpm, PR 0,20 seg, QRS 0,08 seg, aQRS +125. Trastornos asociados a dextrocardia: T- anterior, mala progresión R en precordiales, complejos de bajo voltaje.
- Radiografía de Tórax: dextrocardia, campos pulmonares expandidos, fondos de saco libre.
- Ecocardiograma Doppler: se constató CIA tipo ostium secundum.
- Ecocardiograma Transesofágico (ETE): informó Dextrocardia - Dextroápex. Concordancia veno - aurículo - ventrículo - arterial. Ventrículo Izquierdo (VI) de dimensio-

nes y motilidad normal, Aurícula Izquierda (AI) normal. Septum Interauricular con solución de continuidad correspondiente a ostium secundum, distancia borde-borde 20 mm, Qp/Qs 2.0. Cavidades derechas normales. Flujo de Arteria Pulmonar con velocidades aumentadas (1.6m/seg). Flujo tricuspídeo normal. Fracción de Eyección (FEy) de 65%.

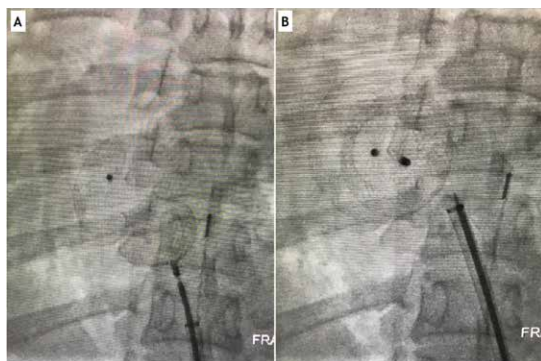
- RMI Cardíaca (Resonancia Magnética por Imágenes): Situs inversus, Dextrocardia, CIA tipo ostium secundum con shunt (cortocircuito) de izquierda a derecha (Qp/Qs: 1.8), ventrículo derecho (VD) con volumen diastólico aumentado y función sistólica conservada, VI de características normales (Figura 1).

Luego de una presentación y discusión del caso en ateneo se decidió plantear el cierre percutáneo de CIA tipo Ostium Secundum. El procedimiento se realizó en una Sala de Hemodinamia, con el paciente colocado en decúbito dorsal, bajo anestesia general, con monitoreo continuo de parámetros vitales, y profilaxis antibiótica. Se punzó la vena femoral derecha y se colocaron introductores de 12 Fr y 7 Fr, ambos en la misma vena. Por el introductor 12 Fr se avanzó una sonda de ultrasonido intracavitario, mientras que por el introductor de 7 Fr se introdujo un catéter multipropósito (MP) y guía hidrofílica de 0.035". Bajo control fluoroscópico y eco-cardiográfico intracardiaco, se avanzó desde la aurícula derecha (AD) hacia la AI a través de CIA (Figura 2). Se intercambió la guía por otra de tipo Amplatz, y se posicionó el sistema en AI hacia vena pulmonar superior derecha. A continuación, se liberó la prótesis (Cardi-O-Fix ASD Occluder System - Número 26, Starway Medical Technology, Inc., China), con control angiográfico y ultrasonográfico. Luego de desplegar el disco auricular izquierdo, se buscó la correcta aposición del mismo al tabique interauricular, para finalmente desplegar el disco auricular derecho. De esta manera se liberó con éxito el sistema y sin complicaciones (Figura 3). Con el retiro de catéteres, guías e introductores se dio por finalizado el procedimiento.

La paciente evolucionó favorablemente, otorgándose el alta sanatoria a las 24 horas del procedimiento. Se indicó la siguiente medicación al alta: Aspirina 100 mg cada 24 horas, Clopidogrel 75 mg cada 24 horas.



**FIGURA 2.**  
Ultrasonografía intracavitaria durante el cierre de CIA. A) Defecto abierto. B) Defecto cerrado luego del implante del dispositivo.



**FIGURA 3.** Imagen de fluoroscopia durante el procedimiento de liberación del Amplatzer para el cierre de la CIA (A - B).

En el seguimiento a 3 meses por consultorios externos la paciente se encontró asintomática. Se prescribió un ecocardiograma Doppler que informó dispositivo normoimplantado con FEy conservada.

El paciente firmó un consentimiento informado para participar en la investigación y permitimos utilizar sus datos para su publicación.

## DISCUSIÓN

La cardiopatía congénita es una de las malformaciones perinatales más comunes, siendo una de las principales causas de muertes en los recién nacidos<sup>5</sup>. Tiene una incidencia global de 7 a 10 por 1.000 nacidos vivos<sup>6</sup>.

La dextrocardia es la presencia anormal del corazón en el tórax donde el eje mayor del mismo se ubica a la derecha, presentando una incidencia de 1 en 10.000 nacidos vivos<sup>12</sup>. Afecta al 0.5% de adultos con patología cardíaca congénita<sup>2</sup>. Se pueden describir algunas variantes, como la "dextroposición" en donde un corazón con forma normal se posiciona más a la derecha, y la dextrocardia con "imagen en espejo", en la cual la posición de las cámaras del corazón y los grandes vasos están al revés de la situación normal. En relación a la posición de las cavidades cardíacas, vasos y vísceras, se detallan el situs inversus (las relaciones viscerocárdicas son una imagen especular de lo normal), situs solitus (las relaciones viscerocárdicas son normales), y situs ambiguos (las relaciones viscerocárdicas son inconsistentes)<sup>7,8</sup>. Garg y col. reportaron que la dextrocardia se presentó como situs inversus en un 39.2%, situs solitus 34.4%, y situs ambiguos 29.4%<sup>1</sup>. De este modo, la dextrocardia también puede asociarse o no a posiciones anómalas de otros órganos abdominales (hígado a la izquierda, estómago a la derecha). Es frecuente hallar malformaciones cardíacas adicionales (5% con situs inversus, 90% con situs solitus)<sup>7</sup>.

La CIA es un defecto en el tabique interauricular, que provoca una comunicación anormal entre la aurícula derecha e izquierda. Tiene una incidencia del 10% en neonatos, y del 30 - 40% en adultos<sup>3</sup>. Se clasifican en tipo ostium primum (10 - 15%), ostium secundum (80%), y tipo seno

venoso (5 - 10%)<sup>4</sup>. En la mayoría de los casos son cuadros asintomáticos y no requieren tratamiento, pero cuando presentan síntomas es necesario el cierre del defecto.

El paciente que se reporta en este trabajo presentó una dextrocardia con situs inversus asociada a CIA tipo ostium secundum.

Hasta hace no mucho tiempo, los cierres de CIA se realizaban de manera quirúrgica, con resultados satisfactorios desde el punto de vista de la función cardíaca y tasa de complicaciones. De hecho, en centros especializados se sigue realizando en pacientes complejos seleccionados<sup>9</sup>. En la actualidad, el cierre de CIA se tiende a llevar a cabo de forma percutánea, aprovechando las ventajas de los procedimientos mínimamente invasivos<sup>10</sup>. Se utilizan distintos dispositivos (Amplatzer, CardioSEAL/Star Flex, Gore-Helix), con resultados similares en manos expertas<sup>11,12,13</sup>. Las indicaciones de cierre de CIA son muy claras: evidencia de sobrecarga y dilatación de cavidades derechas con una relación Qp/Qs > 1,5-2:1 medido por ecocardiograma, RMI o cateterismo; Hipertensión Pulmonar (HTP) leve o moderada por hiperflujo y reversible con el cierre del defecto; síntomas o arritmias; episodio de accidente cerebrovascular<sup>14</sup>.

En el paciente que se presenta, se decidió realizar el cierre de CIA con dispositivo Cardi-O-Fix. Zhao y col. reportaron que este procedimiento con este dispositivo no presentó diferencias estadísticamente significativas en lo que respecta al éxito del procedimiento cuando se lo comparó con el dispositivo Amplatzer, al corto-mediano plazo. La tasa de oclusión efectiva fue de 90.6% y 86.4%, respectivamente<sup>11</sup>. Los autores concluyen que la efectividad y seguridad entre ambos dispositivos son comparables.

Se recomienda el cierre percutáneo cuando el diámetro del defecto es < 38 mm y los bordes de la CIA tienen al menos 5 mm de ancho (80% de los casos). Por otro lado, se sugiere el control clínico en CIA de pequeño tamaño < 10mm. Es importante destacar la utilización de ultrasonido intracavitario como complemento para cruzar el defecto y liberar el dispositivo<sup>15,16</sup>. Aunque también es factible y seguro hacerlo bajo ecografía transtorácica o transesofágica<sup>17</sup>.

## CONCLUSIÓN

El cierre percutáneo de una CIA es factible y seguro en individuos seleccionados. Este tipo de intervenciones mínimamente invasivas permiten una rápida recuperación del paciente con baja tasa de complicaciones asociadas. Es importante el soporte de ultrasonido intracavitario durante el procedimiento.

## BIBLIOGRAFÍA

1. Garg N, Agarwal BL, Modi N, et al. Dextrocardia: an analysis of cardiac structures in 125 patients. *Int J Cardiol* 2003; 88: 143 - 155.
2. Guo G, Yang L, Wu J, et al. Implantation of VVI pacemaker in a patient with dextrocardia, persistent left superior vena cava, and sick sinus syndrome: A case report *Medicine (Baltimore)* 2017; 96: e6028.

3. Hoffman JI, Christianson R. Congenital heart disease in a cohort of 19502 births with long-term follow-up. *Am J Cardiol* **1978**; *42*: 641 - 647.
4. Ungerleider RM. Atrial septal defects, ostium primum defects, and atrioventricular canals, in Sabiston DC, Lysterly HK (Eds): *Surgery. The Biological Basis of Modern Surgical Practice*, 15th ed. Philadelphia. W.B. Saunders, **1997**, p 1980.
5. Dolk H, Loane M, Garne E. European Surveillance of Congenital Anomalies (EUROCAT) Working Group. Congenital heart defects in Europe: prevalence and perinatal mortality, 2000 to 2005. *Circulation* **2011**; *123*: 841 - 849.
6. Ávila P, Mercier LA, Dore A, et al. Adult congenital heart disease: a growing epidemic. *Can J Cardiol* **2014**; *30* (Suppl. 12):S410 - S419.
7. Offen S, Jackson D, Canniffe C, et al. Dextrocardia in Adults with Congenital Heart Disease. *Heart Lung Circ* **2016**; *25*: 352 - 357.
8. Rapoport Y, Fox CJ, Khade P, et al. Perioperative implications and management of dextro-cardia. *J Anesth* **2015**; *29*: 769 - 785.
9. Du ZD, Hijazi ZM, Kleinman CS, et al. Comparison between transcatheter and surgical closure of secundum atrial septal defect in children and adults: results of a multicenter non-randomized trial. *J Am Coll Cardiol* **2002**; *39*: 1836.
10. Hascoet S, Hadeed K, Marchal P, et al. The relation between atrial septal defect shape, diameter, and area using three-dimensional transoesophageal echocardiography and balloon sizing during percutaneous closure in children. *Eur Heart J Cardiovasc Imaging* **2015**; *16*: 747 - 755.
11. Zhao E, Liu W, Zhang Y, et al. Safety and efficacy of Cardi-O-fix occluder for percutaneous closure of a patent foramen ovale: A single-center prospective study. *Medicine (Baltimore)* **2017**; *96*: e6572.
12. Jones TK, Latson LA, Zahn E, et al. Results of the U.S. multicenter pivotal study of the HELEX septal occluder for percutaneous closure of secundum atrial septal defects. *J Am Coll Cardiol* **2007**; *49*: 2215.
13. Zamora R, Rao PS, Sideris EB. Buttoned device for atrial septal defect occlusion. *Curr Interv Cardiol Rep* **2000**; *2*: 167.
14. Warnes CA, Williams RG, Bashore TM, et al. ACC/ AHA 2008 guidelines for the management of adults with congenital heart disease: a report of the American College of Cardiology/ American Heart Association Task Force on Practice Guidelines (Writing Committee to Develop Guidelines on the Management of Adults with Congenital Heart Disease). Developed in Collaboration with the American Society of Echocardiography, Heart Rhythm Society, International Society for Adult Congenital Heart Disease, Society for Cardiovascular Angiography and Interventions, and Society of Thoracic Surgeons. *J Am Coll Cardiol* **2008**; *52*: e143.
15. Boudoulas KD, Marmagkiolis K, Boudoulas H. Atrial Septal Defect Sizing and Transcatheter Closure. *Cardiology* **2019**; *142*: 105 - 108.
16. Davrieux CF, Cuneo J. Image-Guided Surgery: A Combined Evolution of Surgery and Imaging Method. *Nov Res Sci* **2019**; *1*: 1 - 5.
17. Bartakian S, El-Said HG, Printz B, et al. Prospective randomized trial of transthoracic echocardiography versus transesophageal echocardiography for assessment and guidance of transcatheter closure of atrial septal defects in children using the Amplatzer septal occluder. *JACC Cardiovasc Interv* **2013**; *6*: 974 - 980.