

Caso Clínico

Perforación subaguda del ventrículo derecho por un catéter de desfibrilación detectada en forma precoz a través del monitoreo remoto

Subacute perforation of the right ventricle through a defibrillation catheter detected early through remote monitoring

Gastón Albina, Alberto Giniger, Santiago Rivera, Ignacio Mondragón, Fernando Scazzuso

Instituto Cardiovascular de Buenos Aires (ICBA)

INFORMACIÓN DEL ARTÍCULO

Recibido el 20 junio de 2017
Aceptado después de revisión el
14 de julio de 2017

www.revistafac.org.ar

Los autores declaran no tener
conflicto de intereses

Palabras clave:

Cardiodesfibrilador implantable.
Perforación miocárdica.
Monitoreo remoto.

Keywords:

Implantable cardiac defibrillator.
Myocardial lead perforation.
Remote monitoring.

A pesar de su indiscutible utilidad, el implante de marcapasos y cardiodesfibriladores (CDI) no está exento de complicaciones. Las más frecuentes son neumotórax, desplazamientos de los catéteres y perforación miocárdica. También debemos tener presente la posibilidad de infección del dispositivo, con o sin endocarditis y la no despreciable trombosis venosa en la vena de acceso. La tasa de complicaciones es del 3 al 7%.¹

En este trabajo se reporta el caso de un paciente con perforación miocárdica objetivada dentro de la semana del implante de un CDI.

Aunque existen varios reportes clínicos de perforación miocárdica, consideramos que este caso tiene la originalidad de haber sido diagnosticado a través de monitoreo remoto en un paciente asintomático y lejos de la consulta médica.

RESUMEN

El cardiodesfibrilador implantable (CDI) ha demostrado reducir la muerte súbita en subgrupos de alto riesgo. Sin embargo, el implante no está exento de complicaciones. Entre las más frecuentes se incluyen el neumotórax, la perforación miocárdica y el desplazamiento de los catéteres. Reportamos el caso de un hombre de 78 años que presentó una perforación subaguda asintomática del ventrículo derecho. Aunque existen varios reportes en la literatura, la originalidad radica en que fue detectada en forma precoz a través del monitoreo remoto, en un paciente asintomático y alejado de la consulta médica.

Subacute perforation of the right ventricle through a defibrillation catheter detected early through remote monitoring

ABSTRACT

Implantable cardiac defibrillators (ICDs) are particularly beneficial for selected groups of patients with a history of severe ventricular arrhythmias or at a high risk of sudden cardiac death. Despite their potential lifesaving properties, ICDs are associated with a number of complications. The most frequent include pneumothorax, myocardial perforation, lead malposition or displacement. We report the case of a 78-year-old man patient who was admitted to our institution with an asymptomatic subacute right ventricular ICD lead perforation detected by remote monitoring.

CASO CLÍNICO

Se trata de un varón de 78 años con antecedentes de infarto agudo de miocardio y arritmia ventricular compleja (duplas, tripletas y corridas de taquicardia ventricular no sostenida de más de una morfología), refractaria al tratamiento farmacológico con amiodarona. El paciente evolucionó sintomático por percepción de extrasístoles sin presentar eventos mayores. En los últimos años se constató deterioro progresivo de la fracción de eyección y disnea en clase funcional II. Por bradicardia sinusal sintomática por mareos se debió suspender el tratamiento antiarrítmico. El paciente vive la mayor parte del tiempo en el campo, alejado de la asistencia médica. Por este motivo se decidió el implante de un CDI bicameral con monitoreo remoto (Biotronik) en prevención primaria de muerte súbita. El implante se realizó sin complicaciones y se obtuvo una onda R de

Electrodo	BLANCO	Umbral estimulación VD estuvo tempor. por encima del límite (> 2,0 V) Por encima del límite el 17-dic-2016 1:53:30 - Último valor 1,1 V medido el 18-dic-2016 1:53:30	Confirmado 18-dic-2016 11:34.
-----------	--------	--	-------------------------------

FIGURA 1.

Primer mensaje recibido sobre elevación del umbral por encima del límite prefijado de alerta (mayor a 2 mV) medido el día 3 del implante. Sin embargo, la medida del día 4 (18 de diciembre) fue adecuada.

Electrodo	AMARILLO	Medición de umbral de VD repetidamente fallida durante al menos 7 veces No hay medición válida desde 20-dic-2016 1:53:30 - La última razón fue comprob. calidad señal el 26-dic-2016 1:53:30
-----------	----------	--

FIGURA 2.

Nueva alerta amarilla que informa que desde el día 20/12 (6 días después del implante) no hay mediciones validas del umbral de estimulación ventricular.

11 mV, un umbral de 1 V con 0,5 msec de ancho de pulso y una impedancia de 540 Ohms. El mismo día se realizó una radiografía (Rx) de tórax que mostró ambos catéteres normo implantados. El paciente fue dado de alta al otro día, asintomático y con la activación del monitoreo remoto.

Los primeros valores reportados por el sistema arrojaron una impedancia de ambos catéteres normales (aurícula derecha (AD) 493 y ventrículo derecho (VD) 450), con un valor de p de 3 mV y uno de r de 11 mV. El umbral del catéter ventricular era de 0,4 mV con 0,5 msec de ancho de pulso. El paciente refirió sentirse mejor, con menor percepción de arritmia ventricular.

Al 3 día del implante se recibe un alerta amarilla a través del monitoreo remoto por incremento del umbral del VD a más de 2 mV. La onda r era de 12 mV y la impedancia de 363 Ohms. Al otro día el umbral medido fue de 1,1 mV (Figura 1).

Al 6 día vuelve a mandar un alerta amarilla por onda R por debajo de 2 mV. La impedancia era de 319 Ohms. Al día 12 se recibe una señal amarilla por repetidos intentos fallidos de medir el umbral desde el día 6 del implante (Figura 2). La onda r era menor a 2 mV y la impedancia de 406 Ohms.

Se contacta al paciente y al día siguiente se realiza la consulta personalizada donde se constata falla de captura del catéter ventricular con máxima salida. El paciente estaba asintomático y con parámetros hemodinámicos normales. Se realizó una Rx de tórax que evidenció desplazamiento del catéter más allá de la silueta cardíaca y se solicitó una tomografía multicorte que confirmó la perforación del ventrículo derecho con la punta del catéter en el seno cardiofrénico izquierdo. (Figura 3) El ecocardiograma transtorácico descartó la presencia de derrame pericárdico. El paciente quedó internado y al otro día se realizó la extracción del catéter mediante tracción simple y recolocación del mismo en el septum interventricular mediante vigilancia con ecografía transesofágica y con un cirujano cardiovascular presente. En 48 horas de observación el paciente evolucionó asintomático, sin caída del hematocrito y sin derrame pericárdico, por lo que se otorgó el alta.

En el seguimiento alejado, a través, del monitoreo remoto se constataron parámetros de estimulación normales y el paciente evolucionó asintomático (Figura 4).

DISCUSIÓN

La tasa reportada de perforación miocárdica por catéteres de marcapasos y de CDI va del 0,1 a 0,8% y del 0,6 a 5,2%, respectivamente. La perforación puede ser aguda (dentro de las 24hs), subaguda (hasta un mes) y tardía¹.

Entre los factores predisponentes están aquellos referidos a la técnica (implante en ápex de ventrículo derecho, excesivo rulo o tensión), del propio paciente (añoso, antecedentes de infarto de miocardio inferior con compromiso de ventrículo derecho, mujer, anticoagulación previa, bajo índice de masa corporal) y son más frecuentes con los catéteres de fijación activa. En este caso el paciente era añoso y con antecedentes de infarto inferior. La Rx posterior al implante evidencia un catéter normo implantado en punta del ventrículo derecho y de fijación activa².

AL ocurrir la perforación el catéter puede quedar contenido en el pericardio, mediastino, pleura, en los pulmones e incluso en el abdomen. Los síntomas más frecuentes son dolor precordial, disnea, hipo, estimulación diafragmática y síncope por pérdida de captura ventricular en pacientes dependientes de la estimulación. Puede o no haber derrame pericárdico con o sin taponamiento cardiaco. Suele haber un incremento del umbral con disminución del sensado. En el caso de los CDI pueden ocurrir descargas inapropiadas por detección de ruido.

Debido a que las cámaras derechas tienen baja presión la perforación suele sellarse por la combinación de contracción muscular y fibrosis alrededor del catéter. Muchas perforaciones son asintomáticas y en estos casos la impedancia suele ser normal al igual que el umbral que puede ser normal o ligeramente elevado. En el caso de este paciente, aunque la perforación fue completa no hubo variaciones en la impedancia (tal vez por la contención en el espacio cardiofrénico) y aunque no presentaba captura miocárdica

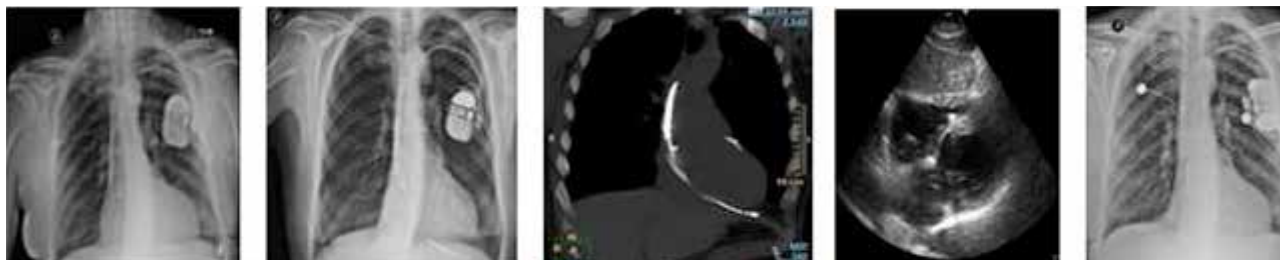


FIGURA 3.

Secuencia de imágenes que muestran la evolución del paciente. a) Rx inmediata al implante con catéteres normo implantados. b) Rx el día de la consulta donde se observa el catéter del VD más allá de la silueta cardiaca. c) Tomografía multicorte del mismo día que confirma la perforación miocárdica y el catéter alojado en el seno cardiofrénico izquierdo. d) Eco transtorácico que evidencia ausencia de derrame pericárdico e) Catéter recolocado en el septum interventricular derecho.

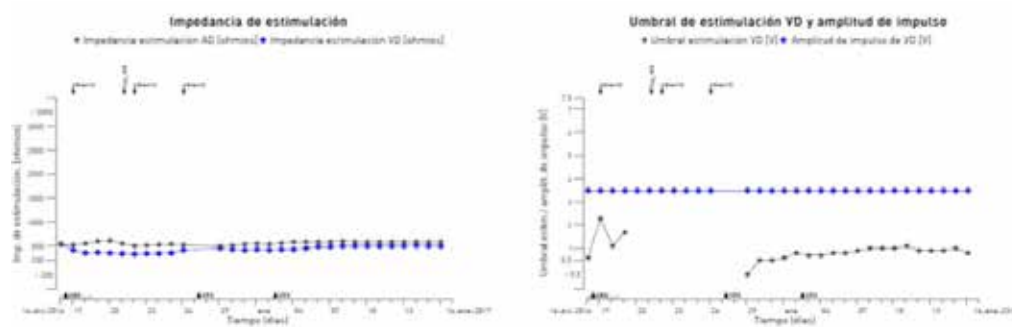


FIGURA 4.

Mensaje de monitorización recibido el 16 de enero (1mes posterior al primo implante y 20 días posterior al reimplante) donde se grafica la evolución del umbral y de la impedancia desde el primo implante. Obsérvese que no hubo diferencias significativas en la impedancia. El umbral del VD comienza a incrementarse a partir del día 4 del implante y deja de registrarse a partir del día 6. El registro a partir del día 28 grafica el umbral desde el reimplante.

el paciente evolucionó asintomático debido a que no necesitaba de la estimulación cardíaca. En ningún momento se detectó ruido en el canal ventricular.

Si el desplazamiento del catéter más allá del epicardio es pequeño el ánodo puede quedar en el endocardio y por lo tanto el marcapasos continúa funcionando. Es por esto que una impedancia y un umbral normal no descartan la perforación^{3,4}.

La tomografía multicorte es el mejor estudio para diagnosticar una perforación cuando ésta no es claramente evidente en la Rx de tórax. Sin embargo, en ocasiones el diagnóstico se dificulta por los artefactos producidos por la sombra ocasionada por el material metálico de los electrodos⁵.

Las perforaciones subagudas y tardías son raras y muchas veces pasan inadvertidas. Las perforaciones agudas tienen una presentación más florida, con derrame pericárdico que puede llevar al taponamiento cardiaco. Las perforaciones tardías suelen tener un curso más benigno y frecuentemente se sellan solas. No es infrecuente que una perforación tardía sea detectada en una tomografía de tórax realizada por algún otro motivo. La incidencia de perforaciones asintomáticas no reconocidas llega al 15%. En el registro OPTIMUS, realizado por SJM para el monitoreo a

largo plazo de los catéteres electrodo, se observó una incidencia de perforación del 0.33% en el caso de CDI y del 0.5% para marcapasos. Sin embargo, dado que muchas de éstas son asintomáticas la prevalencia probablemente este infraestimada⁶.

La mayoría de los catéteres migrados pueden ser removidos bajo tracción simple bajo guía fluoroscópica y monitoreo ecocardiográfico y con un cirujano cardiovascular presente. De acuerdo a nuestra práctica y opinión de expertos la extracción de un catéter perforante no está indicada cuando hay un adecuado funcionamiento y el paciente está asintomático. Si el paciente desarrolla derrame pericárdico pero está estable hemodinamicamente y el dispositivo funciona en forma correcta solo requiere de vigilancia por posibilidad de progresar a un taponamiento cardiaco. Si el dispositivo funciona mal y no hay derrame pericárdico importante se recomienda extraer el catéter mediante tracción simple y colocarlo en otro sitio (generalmente el septum). Si el paciente se presenta con descompensación hemodinámica o con compromiso de alguna víscera, la cirugía es el tratamiento indicado⁷.

El monitoreo remoto es una nueva tecnología que ofrece algunas ventajas. Rápida detección de eventos en caso de

descargas del CDI, detección de arritmias que no llegaron a desencadenar una descarga, detección de fallas de programación como en el caso de terapias de desfibrilación que no fueron activadas en forma involuntaria y problemas en la integridad del sistema como fue el caso de este paciente. Aunque todas las empresas líderes disponen de sistemas de monitorización domiciliaria existen ligeras diferencias (unas utilizan telefonía móvil, otras telefonía fija; unas son automáticas y otras requieren de cierta colaboración del paciente). En este caso el paciente tenía implantado un CDI con el sistema de home monitoring que permite realizar un seguimiento diario del paciente en forma automática y que transmite a través de la red de celular lo que permite tener una cobertura internacional. Los datos se transmiten a la central y el médico lo puede consultar a través de una página web segura, con clave de acceso. En caso de detectarse anomalías se informarán al médico a través de un mail, con un código de alertas de acuerdo a la gravedad del caso. Varios estudios demostraron la mayor satisfacción por parte de los pacientes y el médico.

En el estudio MORE CARE los pacientes que recibieron un CDI con resincronizador fueron randomizados a tener monitoreo remoto o control habitual en el consultorio. Sobre un total de 865 pacientes seguidos por 2 años, no hubo diferencias en el punto final primario de mortalidad total y mortalidad cardiovascular pero si se observó un 38% de reducción en la utilización de recursos del sistema de salud en el punto final combinado de hospitalizaciones por insu-

ficiencia cardiaca, admisiones a la guardia y ausencias en la consulta programada⁸.

En el caso presentado el monitoreo fue de gran utilidad en el diagnóstico dado que el paciente estaba asintomático y sin consulta programada a la brevedad. El monitoreo remoto permitió realizar un diagnóstico precoz y un seguimiento diario.

BIBLIOGRAFÍA

1. Banaszewski M, Stępińska J. Right heart perforation by pacemaker leads. *Arch Med Sci* **2012**; 8 (1): 11-3.
2. Refaat MM, Hashash JG, Shalaby AA. Late Perforation by Cardiac Implantable Electronic Device Leads: Clinical Presentation, Diagnostic Clues, and Management. *Clin Cardiol* **2010**; 33 (8): 466-75
3. Welch AR, Yadav P, Lingle K, et al. Subacute right ventricular pacemaker lead perforation: Often talked about in consent forms but very rarely seen. *J Innovations Cardiac Rhythm Manag* **2011**; 2: 442-5.
4. Chryssagis K, Abdallah A. Life threatening perforation of pacemaker atrial lead through the right atrium and the right lung. *J Cardiol Curr Res* **2015**, 2 (6): 00079
5. Valentim MH, Ferreira AC, Saraiva C. Late myocardial perforation by pacemaker lead in an asymptomatic patient. *Rev Port Cardiol* **2013**; 32 (6): 545-6.
6. Carlson MD, Freedman RA, Levine PA. Lead perforation: incidence in registries. *Pacing Clin Electrophysiol* **2008**; 31 (1): 13-5.
7. Bigdeli AK, Beiras-Fernandez A, Kaczmarek J, et al. Successful management of late right ventricular perforation after pacemaker implantation. *Vasc Health Risk Manag* **2010**; 6: 27-30.
8. Boriani G, Da Costa A, Ricci RP, et al. The monitoring resynchronization devices and cardiac patients randomized controlled trial: phase 1 results on dynamics of early intervention with remote monitoring. *J Med Internet Res*. **2013**; 15 (8): e167